纤维桩修复技术

纤维桩修复是口腔美学修复中的重要技术，是进行口腔冠桥修复等美学修复前的重要基础，在国际上已有20余年的历史，目前已成为国际上普遍应用的口腔修复实用技术。纤维桩技术被引进国已有10余年的时间，正处于被广大医生与患者认识、接受的阶段。

什么是纤维桩修复技术呢？

纤维桩是一种新型的非金属复合牙科修复材料，常与树脂核及冠修复体共同使用来修复大面积牙体缺损。进行冠修复之前，如果患牙的牙体缺损面积比较大，为了保证修复体的固位，防止牙冠因无足够的固位而脱落，同时防止因修复后天然牙冠折断而导致修复失败，首先进行桩核修复，将牙根与修复体之间连接成更为坚固的整体。最常见的传统的桩核是用金属材料铸造的桩核，可选用的材料包括镍铬合金，金合金，钛合金等。

镍钛铸造桩核： 镍钛合金、钛合金的弹性模量高，用其制作的铸造桩核在修复体受力时易引起牙根部的应力集中，造成根折裂。

金合金铸造桩核： 金合金桩核的弹性模量比其它金属桩核低，相对不容易造成牙根折裂。对于通透性好、美学性能好的全瓷冠材料，可能在修复后渗出金属颜色影响美观效果。另外，金合金的价格较贵，有些人不愿意承担。

纤维桩核： 具有足够的强度，弹性模量接近牙本质，透光性能好，是前牙美学修复时桩核材料的首选。

纤维桩比常规应用的金属铸造桩核具有优势，因此得到口腔同行的迅速推广和接受. 目前纤维桩发展有多种类型：碳纤维桩，玻璃纤维桩，石英纤维桩，聚乙烯编织纤维桩等等，如图所示：



黑色的碳纤维桩　白色的玻璃纤维桩　半透明的玻璃纤维桩　半透明的石英纤维桩

以下是纤维桩修复前牙大面积缺损的成功范例及步骤：

前牙大面积缺损，已行完善根管治疗　在行完善根管治疗后的根管内打桩、粘纤维桩　在粘好的桩周围堆树脂核并行牙体预备　在行树脂核牙体预备后行烤瓷冠修复并粘接，修复完成

纤维桩弹性模量与牙本质接近，理论上可以获得均匀的应力分布；生物相容性好，耐腐蚀；树脂桩与树脂粘接剂形成化学结合，增加粘接力，减少楔力作用；折断后易取出；与树脂核材料配合，可以获得较优的美学效果；复诊次数少。当然纤维桩修复技术也有相应的禁忌症，只要严格把握，精细操作，纤维桩今后将成为口腔美学修复中比较受欢迎的修复方式。

口腔科

麻醉在纤维支气管镜中的应用

纤维支气管镜应用于临床40年来，其临床适应症已越来越广泛，对肺部疾病的诊断和治疗起到了举足轻重的作用。它使很多疾病明确了原因，也使很多肺部疾病得到了治疗。麻醉在纤维支气管镜检查中起着重要作用，是纤维支气管镜检查成功的关键，传统的局部麻醉方法主要有术前咽喉部局部喷雾麻醉加术中气道内滴药麻醉，该方法对麻醉药的需要量较大，使用盐酸利多卡因药液喷到咽喉部以达到局麻效果，药液反复刺激咽喉部，可引起患者出现恶心，口苦等不适症状。近年来，随着空气压缩雾化吸入法在呼吸疾病治疗中的应用，将原有的纤维支气管镜术前喷雾壶人工喷雾2%利多卡因20ml于病人咽喉部，改为将2%利多卡因20ml药液通过空气压缩雾化泵将药液雾化吸入，其雾化时双唇含住口含器，只需正常呼吸，无需特别的吸入技巧，病人很容易掌握吸入方法，压缩雾化吸入装置可根据病人吸气流速变化自动调节药雾的输出量，提高了药物的利用率，所需药量减少；雾化的药物微粒易于沉积在咽喉部和大支气管，还可随呼吸向支气管远端弥散，增强了麻醉效果。此方法操作简单、安全、耐受性好，在临床取得了良好的使用效果。

呼吸内二科

腹腔镜下精索静脉高位结扎术

精索静脉曲张是指精索蔓状静脉丛的伸长、扩张及迂曲，因为某些原因造成静脉瓣膜功能不良、精索静脉回流受阻、血液反流所致。多见于青壮年男性，发病率占男性人群的5%~20%，占男子不育人群的35%，是男子不育的重要原因。

精索静脉先天性无瓣膜或静脉瓣关闭不全引起静脉血逆流是造成精索静脉曲张的主要原因。左侧精索静脉比右侧长，呈直角汇流至左肾静脉，造成血液回流路径长、阻力增大，且左侧精索还受乙状结肠压迫，另外血管壁弹力纤维发育不良等原因造成了左侧发病率明显高于右侧，临床上左侧占81%，双侧仅占19%。主要表现为阴囊部下坠痛和胀大，可放射至下腹部和腰部，运动、站立过久或劳累后症状加重，平卧和休息后减轻，有些患者合并神经衰弱及性功能减退等症状。

临床按精索静脉曲张程度分为3度：轻度：触诊不明显，但Valsalva试验可触及；中度：触诊可摸到曲张的静脉，外观正常；重度：曲张静脉如成团蚯蚓，触诊视诊均较明显。平卧时可完全消失，如不消失，则考虑为继发性精索静脉曲张。彩色多普勒检查示血管内径≥18mm。轻度：平卧和站立位平静呼吸时无返流，Valsalva试验时有返流；中度：平卧位时无返流，站立位平静呼吸时有返流；重度：平卧位平静呼吸时有返流。

精索静脉曲张有不育症或有明显症状者均为手术指征。传统方法为开放手术，主要有经腹股沟径路和经腹膜后径路，主要区别在于内环以上或以下，两者的复发率无差异，腹腔镜下精索静脉高位结扎的部位与腹膜后径路结扎的部位相同，手术效果相同。

腹腔镜下精索静脉高位结扎术是目前公认经腹腔途径最为方便，损伤最小的术式。采用经腹腔径路，术中空间大，视野清，显露好。初期均气管插管全麻，后期操作熟练，手术时间明显缩短后采用硬膜外麻醉，只建立2个10mmTrocar通道。

腹腔镜下精索静脉高位结扎术患者创伤小、康复快、并发症少。腹腔镜手术照明更好，视野清晰，通过放大作用能更好地分离解剖组织，能将围绕精索动脉的精索静脉及纤细的静脉丛分离切断，降低了复发率。与传统开放手术相比更易为患者接受。

泌尿外二科

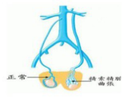

看着血糖调血糖

——胰岛素泵与动态血糖监测

什么是3C疗法？

3C疗法是目前最新推出的一种先进的治疗糖尿病方式，在世界上它第一次将实时动态血糖系统（CGM）、胰岛素泵治疗（CSII）和糖尿病治疗管理（CareLink软件）整合在一起，称为3C疗法。它能够帮助医生实时、安全地控制患者血糖水平并优化糖尿病治疗管理。

采用3C疗法有什么好处？

1、实时了解血糖情况，即时进行干预治疗；

2、及时发现高低血糖并报警；

3、发现血糖波动规律和趋势；

4、了解饮食、运动、药物治疗对血糖的影响；

5、帮助医生制定更安全更有效的治疗方案。

谁适合进行3C疗法？

1、I型糖尿病；

2、血糖波动大的患者；

3、频发低血糖或无症状性低血糖患者；

4、需严格控制血糖的患者；

5、妊娠糖尿病或糖尿病合并妊娠者；

6、糖尿病患者的围手术期血糖控制。

胰岛素泵的主要作用？

完全模拟正常胰岛β细胞的基础分泌，通过连续不停地微量输注多种基础率的胰岛素，并同时在进食前追加输注胰岛素有效地降低餐后血糖，完全模拟了正常胰岛素分泌模式。

为什么胰岛素泵治疗优于每日多次注射？

1、更好的糖化血红蛋白控制；

2、更低概率的严重低血糖事件；

3、降低血糖波动；

4、减少每日胰岛素剂量；

5、提高治疗满意度和生活质量。

内分泌科

微创髌骨稳定术

膝关节疼痛的患者在临床上很多见。其中习惯性髌骨脱位非常常见。病因复杂，部分可能与外伤有关，与高位髌骨、股骨外髁发育不良、膝外翻、股内侧肌发育不良、股外侧肌肥大、膝关节内侧软组织松弛、外侧软组织挛缩等有关。膝关节骨与周围软组织发育异常是习惯性髌骨脱位发生的先天因素，提示习惯性髌骨脱位可能与遗传因素有关。

传统手术方式包括：膝内侧肌腱、关节囊、股四头肌扩张部分紧缩缝合术；肌腱移位术，内侧肌腱、肌肉带蒂移位术；对股下端内旋、膝内翻以及股骨外髁发育不良者，分别做股骨髁上截骨、股骨外髁抬高术。这些手术方式开刀手术，手术刀口大，恢复慢，患者非常痛苦。

我科现开展微创手术，在关节镜监视下，做髌骨外侧支持带松解，并在关节镜监视下行内侧支持带紧缩缝合。手术创伤小，遗留疤痕小。手术后恢复快，病人对效果满意。这是关节疼痛患者的福音！有关节痛的患者，可咨询骨三科门诊！

骨三科

（上接1-4版）

好的环境对人的最大改变，是让心骑上快马。当一个人的内心不可阻遏的时候，所有外在的形式都会随之全速前进。

所以，环境对人的改变，便是对心的改变。改变环境，就是在拯救内心。

人生之境

刘伶嗜酒。《晋书》记载，刘伶外出，常带一壶酒，而且还让一个人扛着铁锹，跟在后头。喝到烂醉处，他就对这个人说：死，便埋我。

好个“死便埋我”。每每读到此处，常常感慨不已。不是对他嗜酒烂醉的艳羡，而是慨叹他的这份沉溺，这份专注，以及在任性中透出的率性，散淡之中流溢的洒脱。

这是人生的一种极致，风过疏林，月挂斜楼，人生至美之境，常在看不到的尽处。如果把刘伶手中的酒换成书，换成学习，换成研究，换成事业，换成对他人的爱，换成对民族与社稷的贡献，那么，这样的人生之境，何尝不臻于完美？

所以，有追求是一回事，追求到怎样的境地是另一回事。于是，大千世界呈现给我们迥乎不同的迷离气象，更多的人湮没在庸庸众生之中，而总有一部分人，鹤立鸡群，卓然于众人之上。

报答

晋国有个刺客叫豫让，他侍奉的主人智伯被赵襄子杀了，豫让多次想办法要刺杀赵襄子，替智伯报仇。

有一次，豫让装扮成受刑的人，躲在厕所里，刺杀未遂，被赵襄子抓住。赵襄子不解，问豫让，你在侍奉智伯以前，曾经侍奉过另外两个人，他们都死了，你为什么不替他们报仇呢？

豫让说，那两个人对我，只象对待一般人一样，而智伯，用国士的最高礼节待我。他这样恩遇于我，所以，我要替他报仇。

你给别人拿出多少真诚、善意以及真心，别人就会以同样的方式来回报你，这个世界的好多事情都是一样的。这就像对着空谷喊话，你尽管一嗓子喊出去，而那绵长的回音，早在你喊出的那一刻，就绵延着向你奔赴而来。

生活无言，却用最美的法则赋予这个世界永恒的魅力。

神经内镜——神经外科微创技术

神经内镜手术是近十余年发展起来的一项微创神经外科新技术。该手术是利用直径0.2-0.6厘米的内镜对颅内病变进行治疗的一种技术。手术时只需在颅骨上钻一直径0.8厘米的骨孔，将内镜置入颅内对病变进行手术而达到治疗目的。神经内镜技术具有创伤小、疗效好、术后并发症少等优点，同显微镜相比，内镜手术创伤更小，视野更清晰，显露范围更广泛，能够近距离观察病变，手术操作精确、细致，大大减轻了手术损伤，减少了并发症，提高了手术疗效。且术后痛苦小，恢复快，住院时间短，费用低。

神经内镜手术一般包括两种手术方式；经内镜的器械通道操作和在内镜外操作，通常通过骨孔或直径2~3cm的骨窗治疗颅内病变。神经内镜技术和其他新技术相结合，采用小切口，使一些神经外科手术更准确、更精细，使手术创伤进一步减小。

神经内镜下手术适应症有哪些？

1、脑肿瘤

一些颅内胶质瘤可采用内镜手术切除，胆脂瘤在内镜下更利于彻底切除。一些囊性肿瘤，如血管母细胞瘤、胶样囊肿和颅咽管瘤也可在内镜下切除。

2、脑积水

梗阻性脑积水、复杂性脑积水等。婴幼儿和儿童的脑积水，若进行分流术，术后并发症多，随着患儿长大，还需再次手术更换分流管。采用神经内镜手术，创伤小，疗效好，不需放置和更换分流管。

3、垂体瘤

绝大多数垂体瘤可采用内镜下经鼻入路切除，术中操作都在内镜监视下进行，比显微手术更安全，肿瘤全切率高，创伤更小，不需填塞鼻腔，患者术后痛苦小。

4、颅内蛛网膜囊肿

外侧裂蛛网膜囊肿、枕大池囊肿、鞍上囊肿等，其中鞍上囊肿常被误诊为脑积水，进行分流术治疗，术后囊肿继续增大，病情加重；而采用内镜手术，在内镜下打开囊壁，彻底缓解脑积水。

5、慢性硬膜下血肿、脑室出血和脑出血

同传统手术相比，手术创伤小，术后并发症少。

6、Chiari畸形

即小脑扁桃体下疝畸形。一些患者合并脑积水，可进行第三脑室底造瘘术；另一些患者，可在内镜下行枕大孔减压术，创伤很小，术后恢复快。

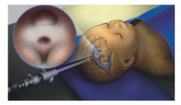

另外，三叉神经痛，半侧面肌痉挛，顽固性眩晕和舌咽神经痛可在内镜下进行神经血管减压术；脑室内囊肿、脑囊虫病、脑脓肿、脑室炎可采用神经内镜手术治疗；斜坡脊索瘤，拉克氏囊肿，脑脊液鼻漏，视神经损伤等都可以采用经鼻腔入路的内镜手术治疗，外部没有切口。

神经外一科目前已将神经内镜用于临床，在脑内血肿清除，垂体瘤切除，神经血管减压术等方面，并取得了很好的疗效。

神经外一科

304nm中波高能紫外线治疗白癜风等疾病疗效观察

白癜风是一种原发性的、局限性或泛发性的皮肤黏膜色素脱失症。本病常见，估计人群中至少有1%-2%的人患白癜风。一般肤色越深的人发病率越高，黄种人介于白种人与黑种人之间。我国人群中患病率在0.1%-2.7%。本病男女大致相等，初发年龄从刚出生的婴儿到年迈古稀的老年人均有，但以10-30岁居多，占总数的62.65%，说明青少年易发病。

紫外线光疗法是治疗银屑病、白癜风等皮肤病安全有效的方法之一。传统的NB-UVB紫外线光疗方法，全身大面积暴露在紫外光下，正常皮肤无辜受累，而病变区，尤其有较厚斑块的皮损部位接受的紫外光能量有限，疗效受到影响。对于慢性反复迁延的顽固的皮肤疾病，尤其是局限型的皮损更是缺少选择性的、定向的治疗，使得治疗效果、治疗周期难以达到令人满意的效果。

高能紫外光克服了传统NB-UVB光治疗限于全身皮肤、不能精确治疗的缺点，可以进行到平时难以精确治疗的部位。我科于2011年4月引进美国TheraLight公司的DuaLightUV120-2型304nm高能紫外光治疗仪，其UVB光峰值为302nm和312nm，加权波峰为304nm，光斑面积1.9×1.9cm^2，通过发射一定面积的高密度紫外光束经过波态光导纤维的传导直接到达皮损部位。它的输出能量密度为35-250mW/cm^2，为普通NB-UVB设备7-9mW/cm^{2}的五倍至数十倍，属于窄波中波高能紫外线。它的光斑面积小，可实现“靶部位治疗”，最大限度保护正常皮肤，同时也提高了疗效。

内容：我科自2011年至今利用304nm高能紫外光治疗白癜风、湿疹、银屑病、斑秃等疾病，使疗效得到了明显的提高。

方法：选取我科就诊的病人104例，年龄最小7岁，最大65岁。凡具备NB-UVB紫外线光疗适应症的患者，其面积较小，病情较顽固，病人治疗心切的白癜风、慢性肥厚性角化性湿疹、银屑病、斑秃等及使用普通NB-UVB紫外线光疗治疗后效果已不显著且无禁忌症的患者，即采用304nm高能紫外光治疗，每周治疗2次。初次304 nm中波高能紫外线照射前测定最小红斑量(MED)，以2倍MED值量开始照射；每次照射剂量根据其上次治疗后的反应，不变量或增加10%-20%。如红斑反应显著，可酌情停止治疗一周到两周。每个疗程30次，如一个疗程结束，嘱病人休息半个月至一个月，再行第二个疗程治疗。同时配合外用激素类制剂及卡泊三醇、他克莫司等免疫抑制剂。104例中，最长治疗94次，最短治疗4次。因疗效不佳中断治疗的8例，完成治疗共96例。

结果评定：完全治愈为皮疹消退。白癜风患者，痊愈：白斑全部消退，恢复正常肤色。显效：白斑部分消退或缩小，恢复正常肤色的面积占皮损面积≥50%；好转：白斑部分消退或缩小；无效：白斑无色素再生或范围扩大。有效率=（痊愈例数+显效例数+好转例数）/总例数，显效率=（痊愈例数+显效例数）/总例数。

不良反应观察及随访：治疗过程中记录可能相关的不良反应，在结束治疗1周后开始对患者进行门诊或电话随访，评价治疗的中、长期疗效。

	例数	痊愈	显效	好转	无效	有效率%	显效率%
白癜风	76	12	35	24	5	93.42	61.84
湿疹	8	2	4	1	1	87.5	75
银屑病	5		3	1	1	80	60
唇炎	2		1	1		100	50
斑秃	2	2				100	
神经性皮炎	3		1	1	1	66.66	33.33

病例1　患者，男，25岁

主诉“发现颈后多处白斑一个月”。于2011年3月05日来我科就诊，给予高能紫外光治疗。

根据其皮肤分型为Ⅳ型，测红斑量为270mJ/cm^2，照射起始剂525mJ/cm^2。

03/16第四次照射

04/24第十二次颈后区照射

03/16第四次照射

04/24第十二次颈后区照射

03/16第四次照射与04/24第十二次颈后区照射比较白斑已多处出现皮岛，白斑面积缩小，多处白斑已痊愈。

第一次治疗后

第四次治疗后

03/16第四次照射与04/24第十二次颈前区照射比较，白斑数量及面积明显减少，继续治疗二十余次后完全痊愈。

病例2　患者，男，12岁，今年3月出现白斑来诊。给予304nm的高能紫外线治疗，疗效显著。继续治疗共十多次后完全痊愈。

第六次治疗后

结论：白癜风是难治性疾病，疗程长，我科自2011年至2013年共观察了104例病人，其中以白癜风为主，总有效率93.42%，显效率61.84%，具有明显的疗效。其它几类疾病，病例相对较少，大多数均采用普通NB—UVB光疗，故不作为此次观察的重点。

皮肤科

血管减影法在头颈CTA检查中的应用

目前诊断血管病变的方法有很多种，例如彩超、DSA、MRA等等，其中DSA是诊断头颈部血管病变的金标准，但是其创伤性大，射线剂量及造影剂用量大；MRA检查受机器条件、扫描参数等因素影响较大，操作比较复杂，图像质量较难保证；而彩超检查又不够直观。随着人们生活水平的提高，动脉硬化的患者越来越多，经超声筛查后的患者可选择此项检查，操作简便易行、检查速度快、无创、安全性高、无明显并发症、可以进行狭窄评估、清晰显示三维空间立体结构，相对于DSA有一定的优越性，可作为这类患者的初筛检查。

选择合适患者，静脉注射高浓度非离子型碘造影剂，利用小剂量团注法获得峰值浓度曲线，测量主动脉弓部造影剂浓度达到峰值的时间，据此确定扫描时机。采用螺旋扫描采集方式，确定扫描区域，0.625mm层厚，设定启动扫描的延迟时间，扫描后处理图像后才可以进一步分析和判断。

DSA下肝内肿瘤超选栓塞治疗

该图是一个肝癌患者的腹腔干动脉造影，患者，男，45岁，右肝巨大占位。

如图①所示患者肝总动脉迂曲，普通导管无法进一步进入，此时需要予微导管进入血管。

如图②所示：经微导管后可见右肝巨大肿瘤。可予在此行药物灌注及栓塞，栓塞后如图③。

可见肿瘤染色明显减少，提示肿瘤大部分血管已被栓塞，大部分肿块无法行血管供血，之后会萎缩。

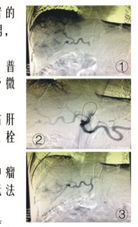

如上所述，如果没有微导管治疗，该患者肿瘤无法栓塞，效果将大大减低。同时通过微导管超选治疗，不仅全身化疗副作用少，且靶向明确，“指哪打哪”，效果明显，肝内损伤小，患者完全能耐受。该技术适用于肝内肿瘤的微创治疗，包括肝癌、肝内转移瘤及肝血管瘤的治疗。目前此项技术已在肿瘤一科全面展开。

肿瘤一科　徐琳丽

AW4.5工作站利用减影法进行图像后处理，获得满意的VR及血管分析图像。利用后处理工作站上的各种图像二维和三维重建技术，可以进行图像的冠状位、矢状位、曲面重建、三维立体重建等，根据图像重建结果，对疾病作出定性和定量的分析和评估。一般常用的后期处理技术包括容积再现技术（VR）、最大密度投影法（MIP）、多平面重建法（MPR）、曲面重建（CPR）等。适用于动脉成像、动脉斑块分析、明确动脉起源异常和走行变异、评估动脉介入治疗术后疗效等。

其上述的优越性，决定了患者心里较容易接受此项检查；而且这项技术经过我们近一年的摸索已相当成熟，临床反响较好，与临床相辅相成，拉动临床发展，为临床诊断提供有力支持。
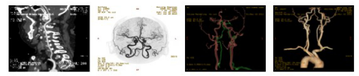
影像科